

Lennard Loweg¹, Karl Philipp Kutzner¹, Philipp Rehbein¹, Herbert Stephan¹, Joachim Pfeil¹, Michael Schneider¹

Wertigkeit der intraoperativen Röntgenkontrolle in der primären Hüftendoprothetik

Intraoperative radiography in primary total hip arthroplasty

Zusammenfassung: Eine intraoperative Röntgenkontrolle während einer Hüft-TEP Implantation ist bisher kein Standard in Deutschland. Im Rahmen einer prospektiven Studie wurde überprüft, ob sich dadurch Änderungen in Bezug auf Auswahl, Größe und Positionierung der Prothesenkomponenten ergaben. Nach Implantation der definitiven Pfannenkomponente erfolgte mindestens eine intraoperative Röntgenkontrolle im Rahmen der Probereposition mit Rassel, Probekopf und Probekopf. Die Prothesenkomponenten sowie die resultierende Beinlänge bzw. das resultierende Offset wurden beurteilt und entsprechende Änderungen durchgeführt. Die Häufigkeit bzw. Gründe der intraoperativen Änderungen und die entsprechenden Korrekturmaßnahmen wurden dokumentiert und analysiert. Die Ergebnisse zeigen, dass die intraoperative Röntgenkontrolle für die Dimensionierung und Positionierung vor allem der Schaftkomponente entscheidend ist, Fehlimplantationen verhindern kann und dementsprechend aus unserer Sicht unverzichtbar ist.

Schlüsselwörter: intraoperative Röntgenkontrolle, Hüft-TEP, Kurzschaft

Zitierweise

Loweg L, Kutzner KP, Rehbein P, Stephan H, Pfeil J, Schneider M: Wertigkeit der intraoperativen Röntgenkontrolle in der primären Hüftendoprothetik. OUP 2016; 6: 334–338 DOI 10.3238/oup.2016.0334–0338

Einleitung

Die Hüftendoprothetik gehört zu den erfolgreichsten Operationen der letzten Jahrzehnte [1]. Heutzutage stellt die Implantation von Hüftprothesen eine Standardoperation dar [2]. Gerade in den letzten Jahren haben immer neue Entwicklungen im Materialbereich, Prothesendesign sowie die Etablierung minimalinvasiver Zugänge dazu bei-

getragen, die Ergebnisse stetig zu verbessern [3]. Gleichzeitig ist die Indikationsstellung zunehmend auf junge und aktive Patienten ausgeweitet worden und der Anspruch dieser Patienten in Bezug auf die Hüftgelenkfunktion sowie das postoperative Aktivitätsniveau ist deutlich gestiegen [1].

Im Zuge der Entwicklung der letzten Jahre haben kalkar-geführte Kurzschaftprothesen zunehmend an Bedeu-

Summary: Intraoperative radiography during total hip arthroplasty (THA) is not a standard procedure in many hospitals. We present the preliminary results of a prospective study to ascertain the advantage of intraoperative radiographs with respect to choice and positioning of prosthetic components. In the course of trial reposition of the rasp, trial neck and trial head with final cup already inserted, at least one intraoperative radiograph was assessed. Mechanical failure of THA is multifactorial and depends on positioning, size, resulting limb-length and offset. Adjustments were done in accordance with the radiological findings and indications documented respectively. Our data suggests that intraoperative radiography is essential for sizing and positioning, especially of the stem and helps to prevent malalignment.

Keywords: intraoperative radiography, THA, short-stem

Citation

Loweg L, Kutzner KP, Rehbein P, Stephan H, Pfeil J, Schneider M: Intraoperative radiography in primary total hip arthroplasty. OUP 2016; 6: 334–338 DOI 10.3238/oup.2016.0334–0338

tung gewonnen [4, 5]. Diese haben, im Vergleich zu den konventionellen und langjährig erprobten Geradschaftprothesen, zum Ziel, eine knochenparende und weichteilschonende Operation zu ermöglichen. Zusätzlich ist auf Grund des Designs dieser Implantate eine individuelle Positionierung des Schafts in einer großen Bandbreite von Varus- bzw. Valgus-Stellungen möglich [6].

¹ Klinik für Orthopädie und Unfallchirurgie, St. Josefs Hospital Wiesbaden

Die Rekonstruktion der individuellen Anatomie des Hüftgelenks besitzt in diesem Zusammenhang eine große Bedeutung [6]. Eine adäquate Wiederherstellung des femoro-azetabulären Offsets sowie der Beinlänge bzw. einer gewünschten intraoperativen Korrektur von anatomischen Varianten oder Pathologien, hängt entscheidend von der präzisen Positionierung der Implantatkomponenten ab [7].

Es herrscht heutzutage ein breiter Konsens, dass eine moderne und erfolgreiche Hüftendoprothetik eine präoperative Planung erfordert (Abb. 1). Eine präoperative zweidimensionale, digitale Planung gehört heute flächendeckend zum Standard [8, 9]. Sie ermöglicht es, präoperativ die individuelle Anatomie des Patienten zu berücksichtigen und mögliche intraoperative Probleme bereits vor der Operation zu erkennen und zu adressieren. Beinlängendifferenzen oder unerwünschte Veränderungen des Offsets sollen so vermieden werden [9].

Um die präoperative Planung intraoperativ mit dem nach der Probereposition erreichten Ergebnis abzugleichen, besteht die Möglichkeit einer intraoperativen Kontrolle mittels Bildverstärker [10]. Bis heute wird die intraoperative Röntgenkontrolle jedoch nicht regelhaft genutzt. Vor allem der Zeitaufwand stellt ein häufiges Argument dar.

In einer prospektiven Studie wurde erfasst, ob sich durch eine intraoperative Röntgenkontrolle Änderungen in Bezug auf Auswahl, Größe und Positionierung der Prothesenkomponenten ergeben. Die Häufigkeit bzw. Gründe der intraoperativen Änderungen und die entsprechenden Korrekturmaßnahmen wurden analysiert.

Methoden

In der vorliegenden prospektiven, monozentrischen Studie wurden 120 konsekutive Hüft-TEP-Implantationen eingeschlossen, durchgeführt im Februar und März 2016 im St. Josefs-Hospital Wiesbaden. Alle Patienten gaben präoperativ ihre schriftliche Einverständniserklärung zur Teilnahme an der Studie. Ein Ethikvotum der zuständigen Ethikkommission lag vor Beginn der Studie vor.

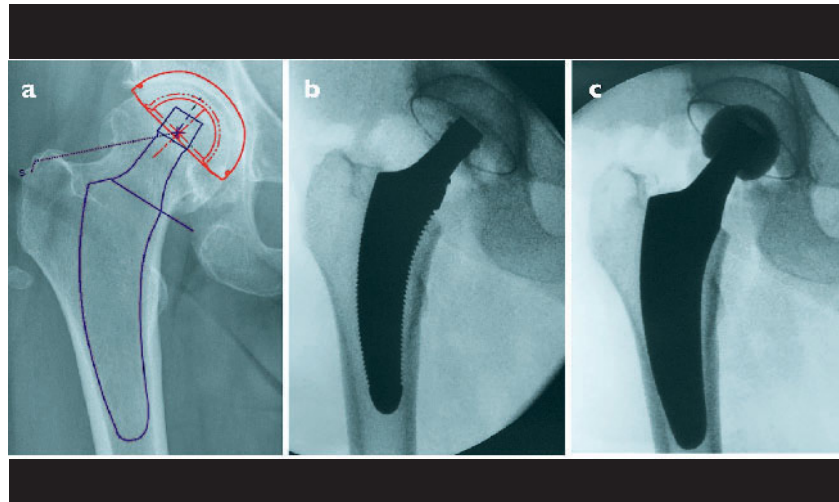


Abbildung 1a-c a) Präoperative Planung; **b)** intraoperative Kontrolle mittels Probeimplantat. Hier zeigt sich im Vergleich zur Planung ein zu klein gewählter Schaft mit fehlendem lateralen kortikalen Kontakt. **c)** Endgültige Versorgung mittels größerem Originalimplantat. Der kortikale Kontakt kann entsprechend der Planung hergestellt werden.

Die Operationen wurden von 10 erfahrenen Haupt- oder Senior-Hauptoperateuren im Rahmen eines zertifizierten Endoprothesenzentrums der Maximalversorgung durchgeführt.

Präoperativ wurde eine standardisierte tiefe Beckenübersichtsaufnahme mit einer 30-mm-Planungskugel angefertigt, um eine genaue präoperative Skalierung der 2-dimensionalen Planung zu gewährleisten. Die präoperative Planung erfolgte mittels mediCAD Classic Software (Version 3.50.0.1, Firma Hectec).

Alle Operationen wurden über einen minimalinvasiven, modifizierten anterolateralen Zugang in Rückenlage durchgeführt [11].

Es wurde ausschließlich die kalkargeführte Kurzschaftprothese Optimys (Fa. Mathys, Bettlach, Schweiz) implantiert. Es handelt sich um einen Kurzschaft der neuesten Generation. Der Schaft verfügt über 2 Offset-Varianten (Standard Offset und laterales Offset), wobei die laterale Variante das Offset um 5 mm vergrößert, ohne die Beinlänge zu verändern. Für beide Offsetvarianten liegen 12 verschiedene Prothesengrößen vor.

Der Schaft wurde in der überwiegenden Zahl der Fälle mit einer zementfreien Monoblock-Pfanne (RM Pressfit Vitamys, Fa Mathys, Bettlach) kombiniert. Es wurden ausschließlich Keramikköpfe mit 28 mm oder 32 mm

Durchmesser in 3 verschiedenen Kopflängen verwendet (S, M, L).

In allen Fällen erfolgte die intraoperative Röntgenkontrolle nach Implantation der definitiven Pfannenkomponente im Rahmen der Probereposition mit der Proberaspel, Probekopf und Probekopf. Es wurde mindestens eine anterior-posteriore (AP) und eine axiale Aufnahme des Hüftgelenks mit einem entsprechend steril abgedecktem Bildverstärker (Arcadis Varic, Fa. Siemens, München) angefertigt.

Auf dem Betrachtungsmonitor des Bildverstärkers wurde die Position der Pfannenkomponente, der Schaftkomponente, die Kopflänge, die Konusvariante sowie die resultierende Beinlänge bzw. das resultierende Offset beurteilt und ggf. anschließend Änderungen durchgeführt. Im Anschluss an die endgültige Reposition erfolgte zusätzlich die Röntgendokumentation des Operationsergebnisses in 2 Ebenen.

Dokumentiert wurde, ob das durchgeführte intraoperative Röntgen explizit zu einer Veränderung einer der verwendeten Komponenten führte. Ebenfalls wurden die entsprechenden Gründe für eine Korrektur erfasst.

Ergebnisse

In insgesamt 46 von 120 Operationen (38,3 %) wurden Änderungen nach er-

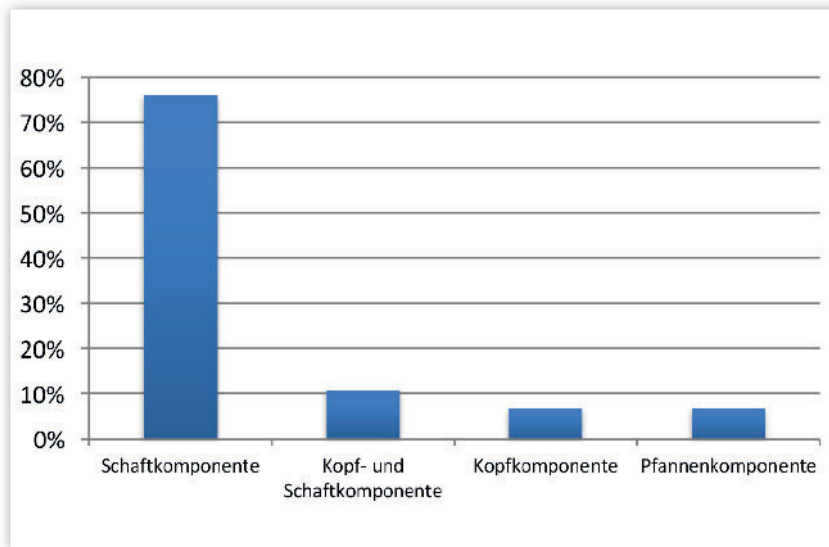


Abbildung 2 Prozentuale Verteilung der Veränderungen an Hüftprothesenkomponenten nach intraoperativer Röntgenkontrolle

folgt intraoperativer Röntgenkontrolle vorgenommen. Es wurden insgesamt 9 verschiedene Ursachen für eine Modifikation einer der Komponenten dokumentiert. Als häufigsten Grund stellte sich eine radiologisch zu kleine Schaftgröße heraus mit beispielsweise fehlendem lateralen kortikalen Kontakt (18,3 %) (Abb.1). Häufig wurde weiterhin ein fehlerhaftes Offset dokumentiert (5,8 %). Die genaue Aufschlüsselung der Gründe bzw. Art der

Veränderung ist in Tabelle 1 abgebildet. In 3 Fällen (2,5 %) kam es aufgrund des intraoperativen Röntgens zusätzlich zu einer Korrektur des bereits implantierten Original-Pfannenimplantats.

Insgesamt wurden Modifikationen an Pfanne, Schaft und Kopf dokumentiert. In 35 der 46 dokumentierten Änderungen (76,1 %) kam es zu Modifikationen allein der Schaftkomponente, in 5 Fällen zu Wechsel der Schaft- und

Kopfkomponeente und in jeweils 3 Fällen zu Veränderungen an Kopf- und Pfannenkomponente (Abb. 2).

Diskussion

Eines der Hauptziele der modernen Hüftendoprothetik ist es, die physiologische biomechanische Funktion des Gelenks wiederherzustellen.

Wir führten im Rahmen der Implantation eines kalkar-geführten Kurzschafts nach der Probereposition mit dem Probeimplantat eine intraoperative Röntgenkontrolle durch, um die präoperative Planung mit dem Operationsergebnis hinsichtlich Komponentenpositionierung sowie Rekonstruktion von Offset und Beinlänge abzugleichen. Es konnte eine entscheidende Bedeutung der intraoperativen Röntgenkontrolle für die korrekte Auswahl und die präzise Positionierung der Implantate nachgewiesen werden.

In der vorliegenden Literatur finden sich zum gegenwärtigen Zeitpunkt nur wenige Studien, welche die Bedeutung der intraoperativen Röntgenkontrolle in der Hüftendoprothetik untersuchen, insbesondere mit dem Fokus auf der Schaftkomponente.

Gross et al. verglichen in einer retrospektiven Studie die Pfannenpositionierung einer Studiengruppe (n = 100),

Grund der Veränderung	Häufigkeit (%)	Art der Veränderung
Schaft zu klein	47,8	Wechsel auf einen größeren Schaft
Offset zu gering	10,9	Wechsel auf einen lateralen Schaft
Schaft zu klein und Beinlänge zu kurz	10,9	Wechsel auf einen größeren Schaft und Wahl eines längeren Kopfs
Schaft zu klein und Offset zu gering	8,7	Wechsel auf einen größeren und lateralen Schaft
Beinlänge zu kurz	6,5	Wahl eines längeren Kopfs
Pfanne zu viel Ante	6,5	Änderung der Pfannenposition
Offset zu groß	4,3	Wechsel auf Standardschaft
Schaft zu groß	2,2	Wechsel auf einen kleineren Schaft
Schaft zu tief	2,2	Wechsel auf einen größeren Schaft

Tabelle 1 Häufigkeitsverteilung für Grund und Art einer Veränderung der Komponenten nach intraoperativem Röntgen

für welche ein intraoperatives Röntgen durchgeführt wurde, mit einer Kontrollgruppe (n = 100) ohne intraoperatives Röntgen [12]. Park et al. untersuchten in einer retrospektiven Studie mit 40 eingeschlossenen Patienten ebenfalls, ob eine intraoperative Röntgenkontrolle eine valide Methode zur Kontrolle der Pfannenposition darstellt [13]. Insgesamt konnten beide Studien einen entscheidenden Nutzen der intraoperativen Röntgenkontrolle hinsichtlich der korrekten Positionierung der Pfannenkomponente zeigen. Sie gingen jedoch nicht auf die Positionierung der Schaftkomponente ein.

Hofmann et al. beschrieben in einer retrospektiven Studie mit 86 Patienten eine signifikante Reduktion des Risikos einer postoperativen Beinlängendifferenz durch die intraoperative Kontrolle [14]. Es konnten entsprechend Beinlängendifferenzen von über 6 mm vermieden werden. Ezzet et al. berichten in ihrer retrospektiven Studie mit 200 Hüft-TEP-Implantationen, dass bereits eine einzelne intraoperative AP-Beckenübersichtsaufnahme Aufschluss über Pfannenposition, Beinlänge und Ausrichtung des Femurs geben kann, und kamen zum Schluss, dass die intraoperative Röntgenkontrolle eine schnelle und einfache Methode zur intraoperativen Fehleridentifikation darstellt [10].

Diese Ergebnisse decken sich mit den Resultaten aus der vorliegenden Untersuchung.

Es wurden insgesamt in 38,3 % der Operationen Veränderungen nach intraoperativer Kontrolle mittels Bildverstärker vorgenommen. Dies ist besonders deshalb bemerkenswert, da alle beteiligten Operateure über langjährige Erfahrungen in der Endoprothetik verfügen und die Klinik als High-volume-Einheit eine hohe Expertise beheimatet. In über 80 % der Fälle kam es zu einer Anpassung der Schaftkomponente. Der implantierte Kurzschaft verwendet als Leitstruktur den *calcar femoris*. Er erfordert eine spezielle Operationstechnik, die in Abhängigkeit von der Höhe der Schenkelhalsresektion eine große Bandbreite an Schaftpositionierungen in Varus- oder Valgusposition ermöglicht [6]. Die Implantation eines kalkar-geführten Kurzschafts ist demnach weniger standardisiert, sondern häufig individualisiert, und die Umsetzung der präoperativen Planung dem-

entsprechend wichtig. Diese Tatsache bedingt ein häufiges intraoperatives Anpassen der Schaftposition nach Röntgenkontrolle. Auch ist, aufgrund des Verankerungsmechanismus des untersuchten Schafts, ein kortikaler Kontakt neben der Abstützung am Kalkar auch im distalen lateralen Bereich der Prothese für die initiale Stabilität entscheidend. Dies deutet darauf hin, dass, ähnlich wie bei anderen zementfreien Implantaten, die Wahl der Größe der Schaftkomponente eine große Rolle spielt. Eine Röntgenkontrolle kann an dieser Stelle den fehlenden kortikalen Kontakt aufzeigen und eine Korrektur in der Folge möglich machen.

Eine weitere wichtige Änderung nach erfolgtem intraoperativem Röntgen stellt die Wahl einer anderen Offset-Variante dar. Hier stehen im Falle des Optimys-Schafts ein Standard- und ein laterales Implantat zur Verfügung. Für die optimale Wiederherstellung der Hüftgelenkfunktion ist die Rekonstruktion der individuellen Anatomie in jedem Fall ein wichtiger Baustein [15]. Ein adäquates Offset bzw. eine ausgeglichene Beinlänge tragen zur einer guten Gelenkfunktion und postoperativen Zufriedenheit der Patienten bei [16, 17]. Die Wahl der Konusvariante bzw. der Kopflänge sollte also präzise die geplante Anatomie ermöglichen. Abweichungen, das Offset und die Beinlänge betreffend, konnten durch das intraoperative Röntgen in 30,4 % der Fälle erkannt und korrigiert werden. Mögliche Funktionseinbußen können so verhindert werden.

Neben den Anpassungen im Bereich des Schafts kam es in der vorliegenden Untersuchung in 3 Fällen zu einer Korrektur der bereits final implantierten Pfannenkomponente. Dies zeigt, dass auch in Einzelfällen fehlerhafte Pfannenpositionierungen durch das intraoperative Röntgen bereits auffallen und umgehend korrigiert werden können. Aufwendige Revisionseingriffe können so möglicherweise vermieden werden.

Trotz eindeutiger Literatur- und Forschungslage scheint die intraoperative Röntgenkontrolle im klinischen Alltag in vielen Kliniken nicht regelhaft verwendet zu werden. Einer der Hauptgründe könnte ein befürchteter Zeitverlust sein. Eine längere OP-Zeit steigert nachweislich perioperative Risiken und

Kosten [18, 19]. In einer aktuell laufenden, multizentrischen Verlaufsbeobachtung des Optimys-Schafts konnte eine durchschnittliche OP-Zeit von 46 Minuten inklusive der intraoperativ durchgeführten Röntgenkontrollen gemessen werden. Eine kurze OP-Dauer kann also mittels standardisiertem Vorgehen auch mit intraoperativ durchgeführter Röntgenkontrolle erreicht werden. Das OP-Pflege-Personal kann das Durchleuchtungsgerät bereits in der Frühphase der Operation steril beziehen, um die intraoperative Kontrolle mit dem Bildverstärker durchzuführen. Aus unserer Erfahrung geht eine intraoperative Röntgenkontrolle nur mit einem minimalen Zeitverlust (maximal ca. 1–2 Minuten) einher. Ein weiterer Grund für die weit verbreitete Ablehnung einer intraoperativen Durchleuchtung ist die Strahlenbelastung für das OP-Personal. Durch die Einhaltung eines möglichst großen Abstands zur Strahlenquelle kann eine mögliche Strahlenbelastung für den Operateur und das OP Team minimiert werden [20].

Schlussfolgerung

Die intraoperative Röntgenkontrolle ist für die Dimensionierung und Positionierung vor allem der Schaftkomponente entscheidend, ermöglicht notwendige Korrekturmaßnahmen und verhindert Fehlimplantationen. Insbesondere bei der Implantation von kalkar-geführten Kurzschaftprothesen sollte deshalb darauf nicht verzichtet werden. Das Ziel, die individuelle Anatomie zu rekonstruieren bzw. die präoperative Planung umzusetzen, kann so präzise erreicht werden. In der modernen Hüftendoprothetik ist eine intraoperative Röntgenkontrolle somit unerlässlich. OUP

Interessenkonflikt: Keine angegeben

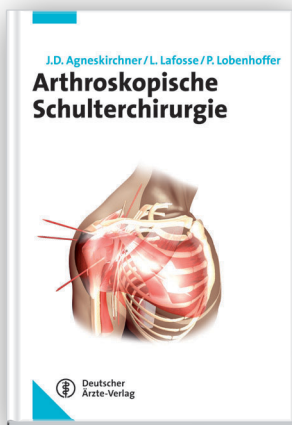
Korrespondenzadresse

Lennard Loweg
Orthopädie und Unfallchirurgie
Notfallmedizin
Klinik für Orthopädie & Unfallchirurgie
St. Josefs-Hospital
Beethovenstraße 20
65189 Wiesbaden
lloweg@joho.de

Literatur

1. Learmonth ID, Young C, Rorabeck C: The operation of the century: total hip replacement. *Lancet*. 2007; 370: 1508–19
2. Roach HI, Tilley S: The Pathogenesis of Osteoarthritis. In: *Bone and Osteoarthritis*, Band 4, Hrsg.: Bronner F, Farach-Carson MC. Berlin: Springer-Verlag; 2007: 1–19
3. Kennon RE, Keggi JM, Wetmore RS, Zatorski LE, Huo MH, Keggi KJ: Total hip arthroplasty through a minimally invasive anterior surgical approach. *J Bone Joint Surg Am*. 2003; 85-A Suppl 4: 39–48
4. Kutzner KP, Kovacevic MP, Freitag T, Fuchs A, Reichel H, Bieger R: Influence of patient-related characteristics on early migration in calcar-guided short-stem total hip arthroplasty: a 2-year migration analysis using EBRA-FCA. *Journal of Orthopaedic Surgery and Research*. 2016; 11: 29
5. Schmidutz F, Graf T, Mazoochian F, Fottner A, Bauer-Melnyk A, Jansson V: Migration analysis of a metaphyseal anchored short-stem hip prosthesis. *Acta Orthopaedica* 2012; 83: 360–365
6. Kutzner KP, Kovacevic MP, Roeder C, Rehbein P, Pfeil J: Reconstruction of femoro-acetabular offsets using a short-stem. *International Orthopaedics* 2015; 39: 1269–1275
7. Matsushita A, Nakashima Y, Jingushi S, Yamamoto T, Kuraoka A, Iwamoto Y: Effects of the Femoral Offset and the Head Size on the Safe Range of Motion in Total Hip Arthroplasty. *Journal of Arthroplasty* 2009, 24: 646–651
8. Egli S, Pisan M, Muller ME: The value of preoperative planning for total hip arthroplasty. *J Bone Joint Surg Br* 1998; 80: 382–390
9. Della Valle AG, Padgett DE, Salvati E: Preoperative planning for primary total hip arthroplasty. *The Journal of the American Academy of Orthopaedic Surgeons* 2005; 13: 455–462
10. Ezzet KA, McCauley JC: Use of intraoperative x-rays to optimize component position and leg length during total hip arthroplasty. *Journal of Arthroplasty* 2014; 29: 580–585
11. Pfeil J: *Minimally invasive surgery in total hip arthroplasty*. Berlin: Springer-Verlag, 2010
12. Gross TP, Liu F, Webb L: Intraoperative radiographs for placing acetabular components in hip resurfacing arthroplasty. In *Clinical Orthopaedics and Related Research* 2011; 469: 1554–1559
13. Park SW, Park JH, Han SB, Choi GW, Song DI, An ES: Are portable imaging intraoperative radiographs helpful for assessing adequate acetabular cup positioning in total hip arthroplasty? *Journal of Korean Medical Science* 2009; 24: 315–319
14. Hofmann A, Bolognesi M, Lahav A, Kurtin S: Minimizing leg-length inequality in total hip arthroplasty: use of preoperative templating and an intraoperative x-ray. *American Journal of Orthopaedics* 2008; 37: 18–23
15. Desai AS, Dramis A, Board TN: Leg length discrepancy after total hip arthroplasty: A review of literature. *Curr Rev Musculoskelet Med*. 2013; 6: 336–341
16. Sarin VK, Pratt WR, Bradley GW: Accurate femur repositioning is critical during intraoperative total hip arthroplasty length and offset assessment. *Journal of Arthroplasty* 2005; 20: 887–891
17. Plaass C, Clauss M, Ochsner PE, Ilchmann T: Influence of leg length discrepancy on clinical results after total hip arthroplasty—a prospective clinical trial. *Hip International: The Journal of Clinical and Experimental Research on Hip Pathology and Therapy* 2011; 21: 441–449
18. Perka C, Paul C, Matziolis G: Einflussfaktoren auf die perioperative Morbidität und Mortalität in der primären Hüftendoprothetik. *Der Orthopäde* 2004; 33: 715–720
19. Peersman G, Laskin R, Davis J, Peterson M: Infection in total knee replacement: a retrospective review of 6489 total knee replacements. *Clinical Orthopaedics and Related Research* 2001; 392: 15–23
20. Dresing K: Röntgen in Unfallchirurgie und Orthopädie: Ein Update über physikalische und biologische Auswirkungen, sinnvolle Anwendung und Strahlenschutz im Operationssaal. *Operative Orthopädie und Traumatologie* 2011; 23: 70–78

Arthroskopische Operationstechniken im Überblick



- Diagnostische und therapeutische Methoden
- Läsionen und therapeutische Relevanz
- Instabilität, Schultersteife, Rotatorenmanschetten-, Biceps-, AC-Gelenkläsionen: Welche Portale, Instrumente und Techniken führen zum Behandlungserfolg?

Mit der Schulterarthroskopie lassen sich zahlreiche Pathologien erfolgreich behandeln. Dabei werden die Grenzen des arthroskopisch Machbaren beinahe täglich erweitert – die Schulterarthroskopie „boomt“!



2013, 245 Seiten, 343 Abbildungen in 435 Einzeldarstellungen, 10 Tabellen
ISBN 978-3-7691-0549-0

gebunden € 159,-

Bestellungen bitte an Ihre Buchhandlung oder
Deutscher Ärzte-Verlag, Kundenservice,
Postfach 400244, 50832 Köln
Tel. 02234 7011-314 / Fax 7011-476 / E-Mail: bestellung@aerzteverlag.de
Portofreie Lieferung innerhalb Deutschlands bei Online-Bestellung